

**Interzellulärsubstanz und Bindegewebsfasern**

Genauso wie das Stütz- und das Fettgewebe besteht auch das Bindegewebe aus viel Interzellulärsubstanz und nur wenigen Zellen.

Die **Interzellulärsubstanz** setzt sich aus Wasser, der Grundsubstanz und Bindegewebsfasern zusammen. Die **Grundsubstanz** besteht aus Makromolekülen und ist für das Wasserbindungsvermögen des Gewebes verantwortlich. Bei den **Bindegewebsfasern** unterscheidet man:

- **kollagene Fasern:** Sie sind zugfest, aber nur wenig dehnbar. Es gibt verschiedene Typen, die in unterschiedlicher Menge in den verschiedenen Geweben vorkommen.
- **elastische Fasern:** Sie sind dehnbarer als die kollagenen Fasern und ziehen sich nach Belastung wieder zusammen.

Die für das Bindegewebe typischen Zellen sind die **Fibrozyten**. Daneben findet man weiße Blutkörperchen, die als **freie Zellen** in das Gewebe eingewandert sind.



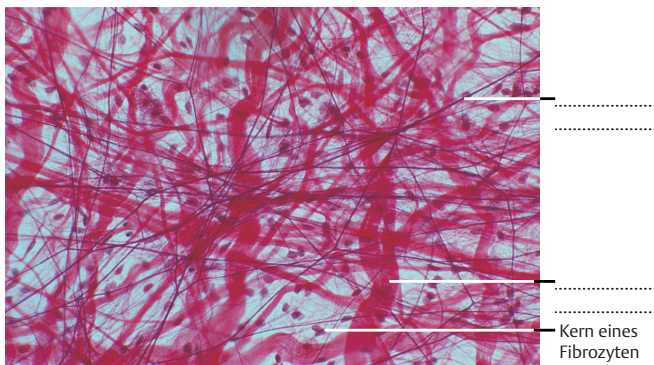
**ARBEITSAUFTRAG**

- 1 Welche Aufgaben erfüllen die Fibrozyten im Bindegewebe?

**Lockeres Bindegewebe**

Das lockere Bindegewebe kommt von allen Bindegewebsarten **am häufigsten** vor. Es bildet das Stroma der Organe, auch unter Oberflächenepithelien liegt eine Schicht lockeren Bindegewebes. Im lockeren Bindegewebe verlaufen Gefäße und Nerven.

Hauptbestandteil ist die **Grundsubstanz**, weshalb die Wasserbindungsfähigkeit hoch ist. Zellen und Bindegewebsfasern kommen nur vereinzelt vor.



Bei dieser Bindegewebsart überwiegt die Grundsubstanz. Sie enthält nur relativ wenige Zellen und Fasern. Sowohl die Kollagen- als auch die elastischen Fasern verlaufen ungeordnet in unterschiedlichen Richtungen. Die Abbildung zeigt Bindegewebe aus dem Gekröse des Darms (Färbung: Eisenhämatoxylin-Fuchsin nach van Gieson, 200-fach vergrößert). Aus: Kühnel W: Taschenatlas Histologie. Thieme 2014.

**Straffes Bindegewebe**

Hauptbestandteil des straffen Bindegewebes sind **Kollagenfaserbündel**. Diese verlaufen in Sehnen und Bändern parallel, in den Organ- und Gelenkkapseln, der Knochenhaut und den Herzklappen dagegen geflechtartig.



**ARBEITSAUFTRAG**

- 2 Welche der beiden Abbildungen zeigt lockeres, welche straffes Bindegewebe? Beschriften Sie die einzelnen Bestandteile!
- 3 Was ist der Grund für die parallele bzw. die netzartige Anordnung der Kollagenfasern im straffen Bindegewebe? Überlegen Sie gemeinsam!

**Retikuläres Bindegewebe**

Die Kollagenfasern des retikulären Bindegewebes bilden ein dichtes Netz, in dem sich zahlreiche freie Zellen aufhalten. Das retikuläre Bindegewebe bildet das Gerüst **lymphatischer Organe**, wie z. B. der Milz, der Lymphknoten oder des roten Knochenmarks.

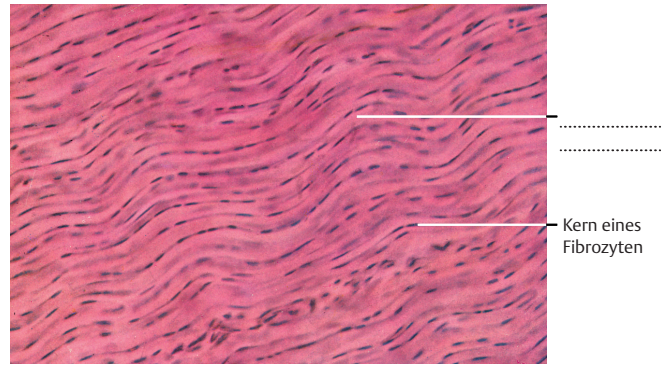
**Elastische Bänder**

**Elastische Fasern** sind der Hauptbestandteil von elastischen Bändern, von denen es allerdings nur wenige gibt.



**ARBEITSAUFTRAG**

- 4 Wo im Körper finden sich elastische Bänder? Finden Sie ein Beispiel!



Die zahlreichen Kollagenfasern verlaufen in derselben Richtung. Sie sind zu Faserbündeln zusammengefasst, zwischen denen die Fibrozyten liegen. Zu sehen ist ein Längsschnitt durch eine Fingersehne (Färbung: Hämalaun-Eosin, 240-fach vergrößert). Aus: Kühnel W: Taschenatlas Histologie. Thieme 2014.